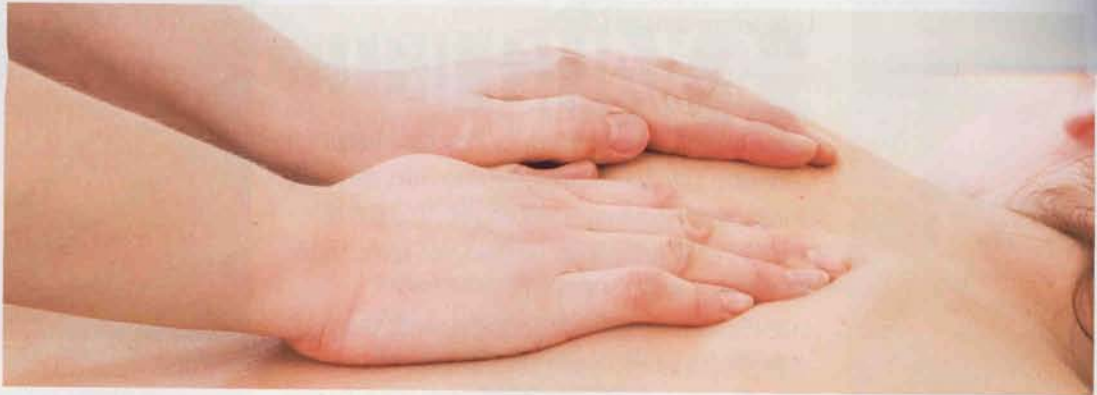



4



› Diagnostische Abklärung

Nacken-Armschmerz

„Nicht immer ein Bandscheibenvorfall!“

Von: Dr. med. Norbert Dehoust

Die Schwierigkeiten bei der eindeutigen Zuordnung der Symptomatologie des „Nacken-Armschmerzes“ oder des „Schulter-Arm-Syndromes“ sind jedem, der sich mit dieser Patientengruppe beschäftigt, geläufig.

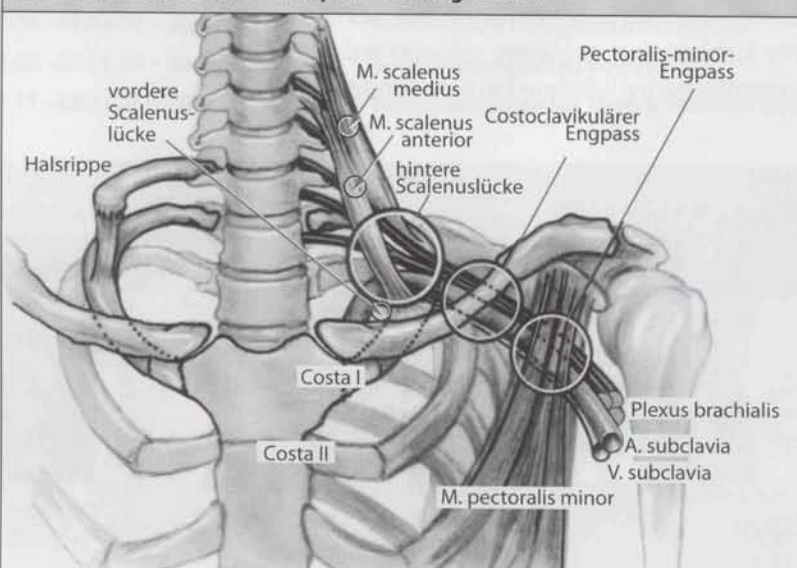
Funktionellen Störungsmöglichkeiten

Aus der Sicht des Manualmediziners ergeben sich dabei in der Differentialdiagnostik einer möglichen bandscheibenbedingten Irritation

nervaler Strukturen interessante Überlegungen auch zu funktionellen Störungsmöglichkeiten dieser Region mit Auswirkung auf die typischerweise in die Peripherie ausstrahlenden nervalen

› mit Hilfe der anatomischen Strukturen

Abb. 1: „Thoracic outlet“ Kompressionsmöglichkeiten



modifiziert v. Dr. Dehoust aus: Handbuch der Chiropraktik. W. Peper, J.A. Lomba. Haug Verlag

Strukturen.

Um den Zugang zu den funktionellen Überlegungen zu vereinfachen, hilft die „Erinnerung“ an die anatomischen Strukturen.

Wir sehen sowohl muskuläre als auch knöcherne Möglichkeiten den Plexus brachialis oder Anteile davon zu irritieren, wobei sich die Häufigkeitsverteilung der Praxisbeispiele dieser funktionellen „Thoracic outlet“ Kompressionsmöglichkeiten in den letzten 10 Jahren auch

durch Änderungen der Haltungsgewohnheiten im Arbeits- und Freizeitverhalten geändert hat. Insbesondere auch die coraco-pectoro-thorale Enge, auch als „pectoralis minor“ Syndrom beschrieben, nimmt durch die Veränderung der Haltungsgewohnheiten deutlich zu. Die Unterscheidung der Begleitsymptomatik weist bei unklaren Fällen auf die Genese der Störungsmöglichkeiten.

➤ Die „Scalenuslücke“ als bekannteres funktionelles Engpasssyndrom lässt sich sowohl anatomisch als auch funktionell in eine „vordere und hintere Scalenuslücke“ unterscheiden. Die vordere Begrenzung der „vorderen Scalenuslücke“ stellt der m. sternocleidomastoideus dar, die hintere Begrenzung der m. scalenus anterior. Durch diese „Lücke“ treten Anteile des venösen Abflusses der oberen Extremität, die V. subclavia und das Lymphgefäß. Die Beschwerden werden deshalb durch die „Füllesymptomatik“ der oberen Extremität wie Schwellungsneigung der Finger/Hände/Unterarmregion oder gar livide Verfärbung, insbesondere nach der Nachtruhe geprägt. Durch die „hintere Scalenuslücke“, anatomisch begrenzt durch den m. scalenus anterior und den m. scalenus medius tritt die A. subclavia und der Plexus brachialis. Die Symptomatik reicht je nach Intensität der kompressiven Auswirkung von dem „Steel-Phänomen“ der A. subclavia bis zu diffusen Sensibilitätsstörungen der Hand-Unterarmregion oder an radikuläre Ausstrahlungen erinnernde Paraesthesien und Schmerzen einzelner oder mehrerer Spinalnerven.

➤ Das „Pectoralis minor-Syndrom“ kann durch die mögliche Bedrängung sowohl der „Abfluss- und Zuflussgefäße als auch des nervalen Plexus die ganze Bandbreite der zuvor geschilderten Symptomatik aufweisen, ist aber bei vorhandenem myofascialen Triggerpunkt im m. pectoralis minor hauptsächlich durch die nach ulnar ausstrahlende Schmerzsymptomatik zu unterscheiden. (Abb. 2)

➤ Die costo-clavikuläre Enge ist möglicherweise ebenfalls in der Lage, die komplette geschilderte Symptomatik oder Anteile davon zu provozieren - auch im Sinne von Imitationen einzelner radikulärer Ausstrahlungen der Spinal-

nerven – sie kann aber im Gegensatz zu dem „Pectoralis minor Syndrom“ abgegrenzt werden durch die vorwiegend auf die radiale Seite der Hand-Unterarmregion ausstrahlende Schmerz- und Paraesthesiesymptomatik, sowie durch die Dysfunktion der 1. Rippe im Rahmen der Beteiligung des m. levator costae der 1. Rippe und der an der ersten Rippe ansetzenden Scalenusmuskulatur. (Abb. 3)

Nicht zu vergessen sind natürlich auch die strukturellen Veränderungen wie die akzessorische Halsrippe und der Megatransversus atlantis, die allerdings in der manualtherapeutischen

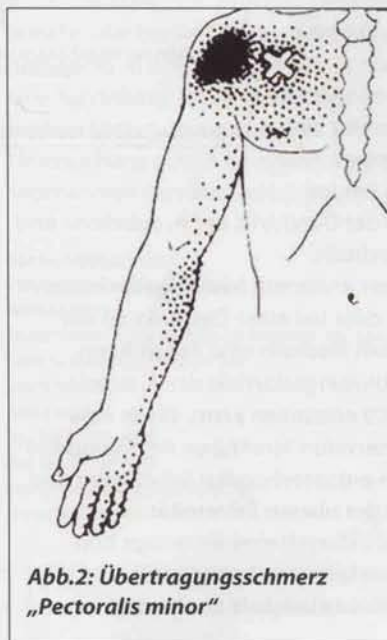


Abb.2: Übertragungsschmerz „Pectoralis minor“

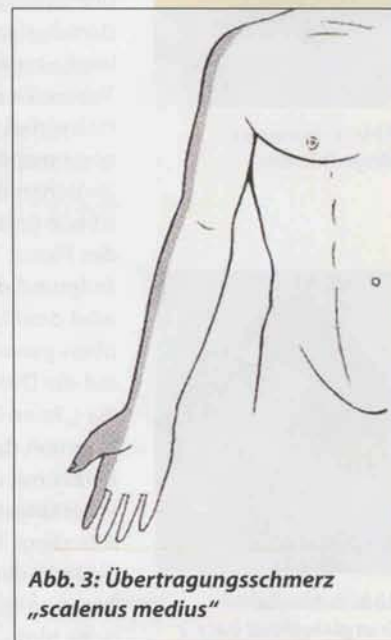


Abb. 3: Übertragungsschmerz „scalenus medius“

Funktionsprüfung im Rahmen der klassischen 3-Schritt-Diagnostik eindeutig von den funktionellen Störungen aus der Region abzugrenzen sind.

Manuelle Therapie – Praxisbeispiel der „hinteren Scalenuslücke“

Der therapeutische Ansatz ist vielschichtig und orientiert sich an der Kausalität und den Auswirkungen der Symptomatik. Es wird nachfolgend am Praxisbeispiel der „hinteren Scalenuslücke“ die manualtherapeutische Vorgehensweise erläutert. Führen wir uns noch einmal die anatomischen Zusammenhänge der Region der „hinteren Scalenuslücke“ vor Augen. (Abb.4)



6

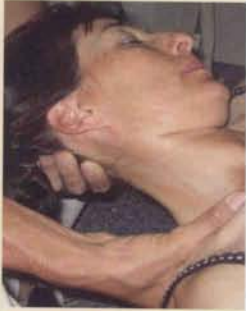

Abb. 5: Scalenus-längsdehnung

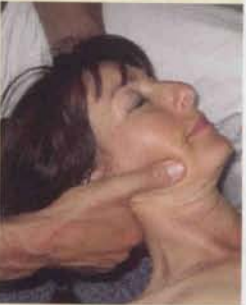

Abb. 6: Muskel-Energietechnik bei C2

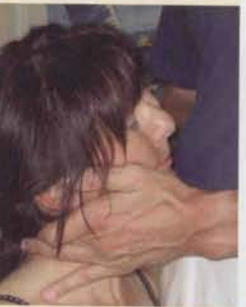

Abb. 7: Rotations-traktion bei C2

Der Scalenus anterior und der scalenus medius entspringen anterolateral an der Halswirbelsäule und verbinden diese mit der ersten Rippe. Wobei der Scalenus anterior von den Tubercula anteriora der Querfortsätze des dritten bis sechsten Halswirbels, und der Scalenus medius, der unmittelbar hinter dem Scalenus anterior liegt, von den Tubercula anteriora der Halswirbel zwei bis sieben entspringen.

Zwischen den beiden ist wie gesagt der Durchtritt der A. subclavia und des Plexus brachialis.

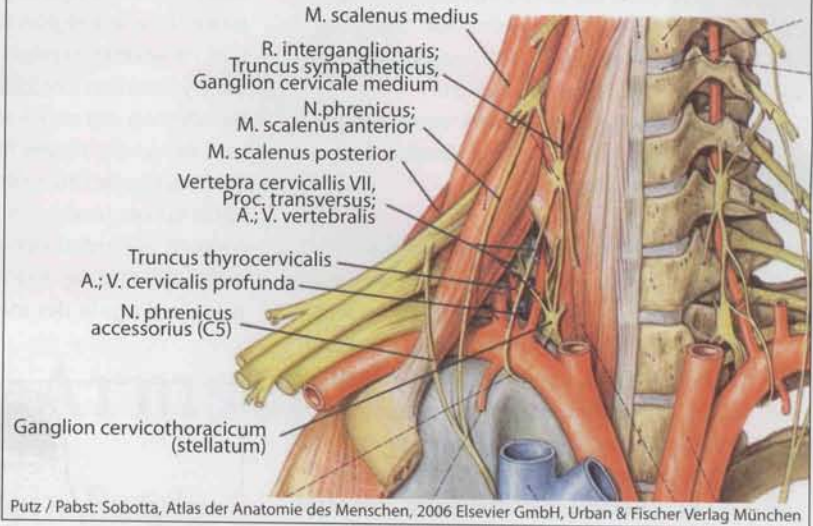
Aufgrund dieser anatomischen Gegebenheiten wird deutlich, dass bei einer Dysfunktion der oben genannten Muskeln eine Auswirkung auf die Durchblutungsaktivität der A. subclavia („Roos-Test“) entstehen kann, sowie eine Irritation der nervalen Strukturen des Plexus brachialis mit den entsprechenden Schmerzen und Paraesthesien der oberen Extremität.

Allerdings bewirkt auch eine einseitige Kontraktion der Muskeln eine Seitneigung und eine Rotation der Halswirbelsäule zur kontrahierten Seite hin!

Das führt in nicht wenigen Fällen zu Dysfunktionen und Blockierungsphänomenen der Halswirbelsäule, insbesondere auch durch die kräftige Axiszacke des Scalenus medius zu Schmerzbildern in der oberen Halswirbelsäule. Allein die Auswirkungen der Fehlstellungskompensationen in der Axis-Atlas-Relation können zu Verspannungen der suboccipitalen Muskulatur mit entsprechendem Nacken- und Kopfschmerzbildern, den dazugehörigen Übertragungsschmerzbildern („referred pain“) und einem „bunten Blumenstrauß“ an Symptomen, gespeist aus den Verbindungen der Zellsäule des oberen Halsmarkes führen.

Die Behandlung der Scalenusmuskulatur erfolgt idealerweise in der Reihenfolge, dass nach Aufsuchen möglicher myofascialer Triggerpunkte

Abb. 4: hintere Scalenuslücke; aus Sobotta Anatomie 1



Putz / Pabst: Sobotta, Atlas der Anatomie des Menschen, 2006 Elsevier GmbH, Urban & Fischer Verlag München

selbige in ihrer Aktivität inhibiert werden, dann über Querdehnungstechniken die Struktur der Muskulatur homogenisiert wird und abschließend Längsdehnungstechniken mit oder ohne MET (Muskel-Energietechnik) durchgeführt werden. (Abb. 5)

Die Behandlung der Blockierungsphänomene an der Halswirbelsäule („motorische Systemaktivierung der tiefen autochthonen Rückenmuskulatur“) können bei entsprechender Ausbildung mit Manipulationstechniken, mobilisierenden Techniken oder muskulären Techniken behandelt werden. (Abb. 6, Abb. 7)

Abschließend lässt sich wieder einmal feststellen, dass sich der diagnostische und therapeutische Ansatz nicht allein an den Ergebnissen einer zweidimensionalen bildgebenden Diagnostik orientieren darf, sondern mindestens gleichwertig eine funktionelle Diagnostik auf dem Boden der anatomischen und neurophysiologischen Erkenntnisse zu erfolgen hat.

Korrespondenzadresse:

Dr. med. Norbert Dehoust
Seestraße 38, 82211 Herrsching

Kontakt über:

Dr. Karl-Sell-Ärztseminar Neutrauchburg (MWE) e.V.
der Deutschen Gesellschaft für Manuelle Medizin

Dr. med. Norbert Dehoust
Orthop. Universitätsklinik
Orthopädische Klinik des RKU
Oberer Eselsberg 45, 89081 Ulm
E-mail: info@aerztseminar-mwe.de